

10-19-2012

Rôle du cone beam dans le diagnostic des pathologies des articulations temporo-mandibulaires. Présentation de trois cas cliniques

Richard ABOUD

Joseph HOBEICHE

Follow this and additional works at: <https://digitalcommons.aaru.edu.jo/iajd>

Recommended Citation

ABOUD, Richard and HOBEICHE, Joseph (2012) "Rôle du cone beam dans le diagnostic des pathologies des articulations temporo-mandibulaires. Présentation de trois cas cliniques," *International Arab Journal of Dentistry*. Vol. 3: Iss. 3, Article 3.

Available at: <https://digitalcommons.aaru.edu.jo/iajd/vol3/iss3/3>

This Original Article is brought to you for free and open access by Arab Journals Platform. It has been accepted for inclusion in International Arab Journal of Dentistry by an authorized editor. The journal is hosted on [Digital Commons](#), an Elsevier platform. For more information, please contact rakan@aar.edu.jo, marah@aar.edu.jo, u.murad@aar.edu.jo.

ROLE OF CONE BEAM IN DIAGNOSING TEMPOROMANDIBULAR JOINT PATHOLOGIES: A PRESENTATION OF THREE CLINICAL CASES

Richard Abboud* | Joseph Hobeiche**

Abstract

Cone Beam Computed Tomography or CBCT has multiple advantages in comparison with conventional means of radiography and CT scan, such as precision, low radiation and rapidity of acquisition. For temporo-mandibular joints (TMJ) exploration, it is nowadays the best technique used to detect various anomalies of the bony structures, whether of traumatic, degenerative, congenital, arthritic or tumoral origin, with great precision and without superimposition of neighboring anatomical structures. Three clinical cases are reported to illustrate the advantages and superiority of the Cone Beam in the diagnosis of TMJ disorders.

Keywords: Radiology – Cone Beam Computed Tomography - temporo-mandibular joints.

IAJD 2012;3(3):92-98.

RÔLE DU CONE BEAM DANS LE DIAGNOSTIC DES PATHOLOGIES DES ARTICULATIONS TEMPORO-MANDIBULAIRES. PRÉSENTATION DE TROIS CAS CLINIQUES

Résumé

La technique d'imagerie Cone Beam ou CBCT présente de multiples avantages par rapport aux moyens conventionnels de radiographie et à la tomodensitométrie, tels que la précision, la faible dosimétrie et la rapidité d'acquisition. Pour l'exploration des articulations temporo-mandibulaires (ATM), elle est de nos jours la technique de choix servant à détecter les diverses anomalies des structures osseuses, qu'elles soient d'origine traumatiques, dégénératives, congénitales, arthritiques ou tumorales, avec une grande précision et sans superposition de structures avoisinantes. Trois cas cliniques sont rapportés pour illustrer les avantages et la supériorité du Cone Beam dans le diagnostic des troubles des ATM.

Mots-clés : radiographie - articulation temporo-mandibulaire.

IAJD 2012;3(3):92-98.

* CES Prosthodontics
Chargé d'enseignement clinique
Responsable of the Maxillo-Facial Radiology Unit
Faculty of Dental Medicine,
Saint-Joseph University of Beirut
richard.abboud@usj.edu.lb

** DCD, DU Occlusodontie
Doctorat d'Université
Maître de conférence, Dpt of Prosthodontics
Faculty of Dental Medicine,
Saint-Joseph University of Beirut

Introduction

La plupart des centres de Radiologie Maxillo-Faciale se sont dotés depuis un certain temps d'un outil diagnostique qui constitue une avancée de taille sur la voie de l'imagerie maxillo-faciale, et particulièrement dans l'exploration des articulations temporo-mandibulaires (ATM). Il s'agit de la Tomographie Volumique Numérisée

à Faisceau Conique ou Cone Beam Computerized Tomography (CBCT), ou plus simplement Cone Beam - appellation que nous allons adopter tout au long de cette étude. Cette technique d'imagerie devient de plus en plus indiquée en pratique maxillo-faciale.

Comparé aux techniques radiographiques conventionnelles comme la panoramique, la transcrânienne et les coupes Scanora, le Cone Beam permet une évaluation morphologique dynamique et surtout tridimensionnelle par le développement de modèles virtuels en 3D, tout en délivrant une quantité considérablement moindre de rayons X. La prise de clichés est plus facile et plus confortable qu'au moyen de la tomodynamométrie (scanner), le coût en est nettement moindre; enfin, la qualité de l'image est de loin meilleure [1]. Contrairement à la radiographie conventionnelle qui donne des images avec superposition de structures osseuses adjacentes rendant l'interprétation difficile et peu précise, la technique Cone Beam permet de visualiser clairement les ATM sans interférence de structures anatomiques avoisinantes [2]. Elle permet en outre de détecter les modifications osseuses mineures (indétectables au moyen des techniques radiographiques conventionnelles) [3]. La technique de reconstruction en 3D, d'intérêt didactique, permet néanmoins aux praticiens une meilleure compréhension spatiale de l'image.

Enfin, le Cone Beam est un moyen précis d'évaluation du volume osseux [3] pour établir, à titre indicatif, la modification volumétrique du condyle résultant de diverses pathologies des ATM. Les données volumétriques obtenues sont utiles pour comparer les côtés droit et gauche de la mandibule et être en mesure d'évaluer l'asymétrie entre les deux condyles dans les divers types de malocclusion. Plus généralement, il rend possible la réalisation de coupes épaisses comme une reconstruction panoramique volumique; la sélection des densités les plus élevées permet d'isoler les structures osseuses et dentaires [4].

Intérêt du Cone Beam dans les diverses pathologies de l'ATM

À l'issue d'une évaluation clinique, la technique Cone Beam est recommandée en cas de besoin d'évaluation osseuse dynamique (en bouche fermée et en bouche ouverte) en 3D, comparative des deux ATM, avec mesure de l'amplitude du déplacement des condyles mandibulaires et de l'ouverture maximale de la bouche. Plus particulièrement, le Cone Beam est indiqué pour le diagnostic radiologique des pathologies suivantes:

Dysfonctionnements temporo-mandibulaires

Syndrome algo-dysfonctionnel de l'appareil manducateur (SADAM)

Pathologie la plus fréquente causée par un défaut d'adaptation de l'appareil manducateur, dû notamment à des troubles posturaux, un traitement orthodontique ou une chirurgie orthognatique provoquant des altérations de la position du condyle mandibulaire. L'examen clinique et le bilan occlusal demeurent les moyens les plus utilisés pour diagnostiquer cette pathologie. Toutefois, l'étude dynamique à l'aide du Cone Beam peut servir à révéler un blocage ou une insuffisance du déplacement condylien mandibulaire [4,5].

Ankylose temporo-malaire

Causée par un obstacle mécanique squelettique ou attaché au squelette empêchant l'ouverture buccale. Le Cone Beam est notamment indiqué pour le diagnostic de l'hypertrophie des processus coronoïdes, l'hyperostose du malaire bloquant les coranés, un chondrome ou une exostose du processus coronoïde, une myosite ossifiante,... Le Cone Beam constitue un moyen fiable de diagnostic pré-chirurgical [4].

Malformations congénitales de l'ATM

Elles peuvent aller de la simple asymétrie morphologique aux anomalies majeures des syndromes oto-mandibulaires: le Cone Beam permet de détecter avec précision l'aspect caractéristique de la région temporo-mandibulaire dans les cas de fentes latérales, ainsi que l'hypoplasie du ramus, la dysplasie, l'hypoplasie ou l'aplasie du processus condylien mandibulaire (absence de cavité temporale) [6]. Il se révèle aussi un outil précieux dans le diagnostic de l'hypercondylie, qui provoque une déviation du menton vers le côté sain et une malocclusion [4].

Arthropathies

Manifestations dégénératives arthrosiques

Elles résultent de troubles chroniques du triplet fonctionnel ou d'un traumatisme [4]. Le Cone Beam est indiqué pour diagnostiquer ces manifestations [7] en révélant un pincement de l'interligne articulaire entre le condyle temporal et la cavité glénoïde, l'ostéocondensation des surfaces osseuses ou la présence d'ostéophytes (cas clinique n°2), ou même, très rarement, une ostéonécrose [8].

Les arthrites inflammatoires

L'imagerie par Cone Beam permet de diagnostiquer les arthrites inflammatoires (modifications squelettiques telles que l'irrégularité des surfaces, la déminéralisation osseuse,...) ou infectieuses pouvant notamment causer des ankyloses [4].

Lésions traumatiques des ATM

Les fractures condyliennes résultent le plus souvent d'un choc du menton provoquant un choc entre les condyles et la base du crâne. Quand la violence du choc dépasse le seuil d'absorption de l'énergie, des fractures articulaires

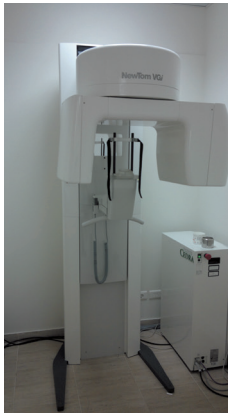

Fig. 1 : NewTom VGI.

et extra-articulaires [4] ou des ankyloses s'ensuivent. Le Cone Beam vient compléter l'examen clinique rigoureux, afin de détecter un déplacement latéral (cas n°1), une bascule interne condylienne (cas n°3) ou le détachement d'un fragment osseux, à l'aide de reconstructions axiales, coronales et sagittales.

Tumeurs

Les tumeurs sont peu fréquentes au niveau de l'ATM et sont souvent bénignes (ostéomes, exostoses, ostéochondromes [9] ...). L'imagerie par Cone Beam permet de faire le bilan d'extension loco-régional d'une tumeur alors que l'IRM est la technique de choix pour mieux définir les limites d'envahissement des parties molles [4].

Cas cliniques

Les trois cas cliniques présentés ont été explorés par un appareil Cone Beam (NewTom VGI) (Fig. 1), en grand champ de vue pour une vision globale des ATM et des deux maxillaires. La définition moyenne de l'image est de l'ordre de 250 μm .

Les coupes réalisées sont de l'ordre de 0,3 mm d'épaisseur pour les reconstructions axiales, et de 1 mm (coupes jointives) pour les reconstructions sagittales et coronales, ce qui se traduit par une plus grande précision et une absence de chevauchement des structures avoisinantes.

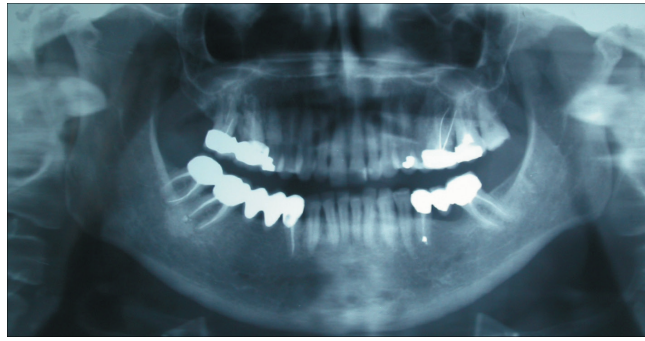

Fig. 2 : panoramique ne révélant pas de trait de fracture.

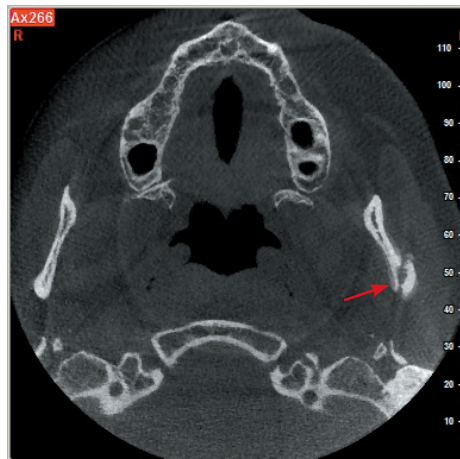


Fig. 3: reconstruction axiale montrant le trait de fracture du condyle gauche.

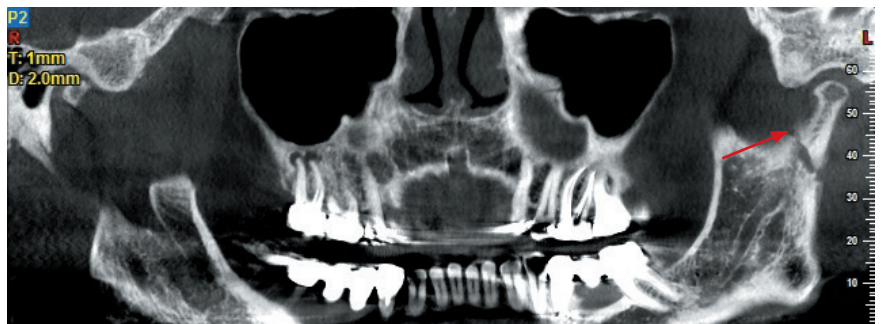
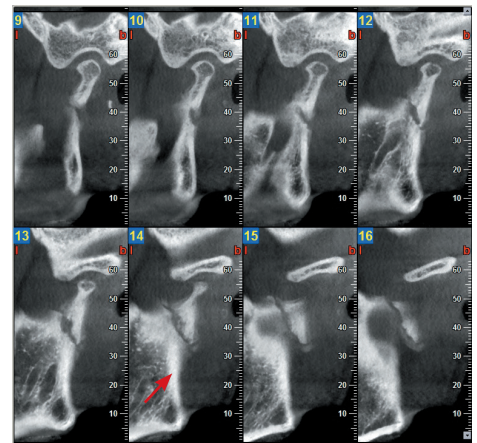


Fig. 4: reconstructions panoramiques et sagittales montrant un trait de fracture allant de l'échancrure sigmoïde jusqu'au bord postérieur du ramus.



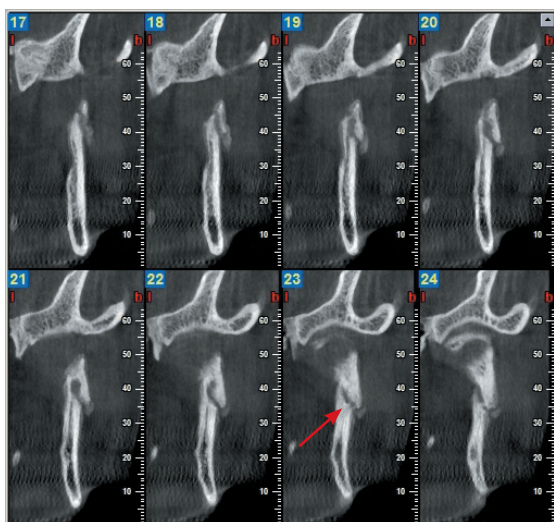


Fig. 5: reconstructions coronales montrant le trait de fracture avec déplacement.

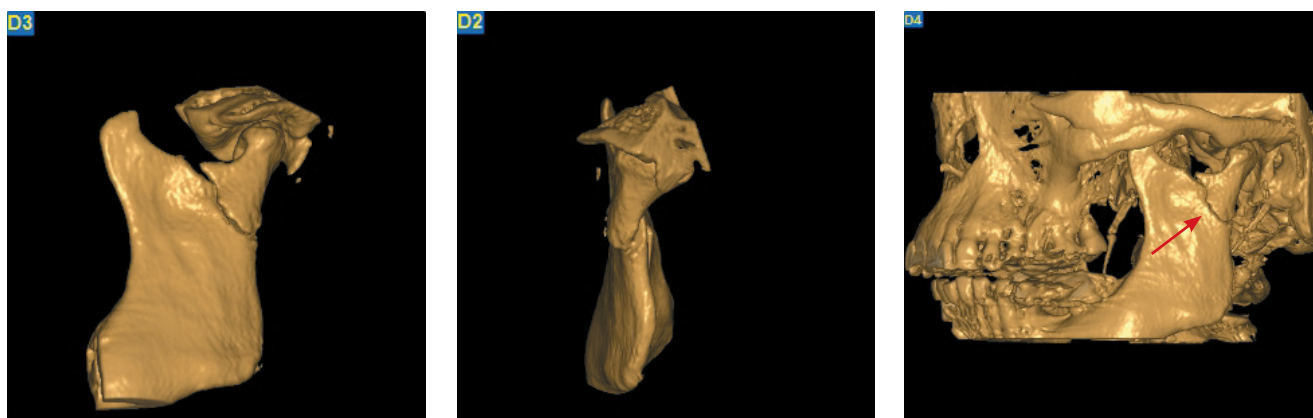


Fig. 6: reconstructions en 3D révélant clairement la fracture.

1er cas : lésion traumatique de l'ATM

Suite à une chute sur le menton, une jeune femme a été transportée au service d'urgence d'un hôpital de la ville qui s'est chargé de soigner la plaie cutanée. Le lendemain, la patiente s'est réveillée avec une douleur intense au niveau de l'articulation du côté gauche et une inoclusion unilatérale droite. Cette douleur était réfractaire aux antalgiques de niveau 1 et aux anti-inflammatoires (Advil 400mg) et ne cessait d'augmenter d'intensité jusqu'à devenir insupportable, quatre semaines plus tard. Un cliché panoramique pris à la demande de l'occlusodontiste n'avait révélé aucun trait de fracture (Fig. 2).

Par ailleurs, et comme la durée de l'inoclusion s'était prolongée au-delà de deux à trois jours, l'occlusodontiste avait écarté l'hypothèse du réflexe d'éclissage ou myospasme du masséter profond qui est une réaction de rigidité musculaire secondaire à l'inflammation articulaire tendant à protéger l'articulation par une immobilisation réflexe et se traduisant essentiellement par des douleurs musculaires accompagnées d'une limitation de l'ouverture buccale. Comme

la douleur persistait, elle ne pouvait s'expliquer que par la présence d'une fracture. C'est alors que la patiente nous a été référée pour un examen plus poussé à l'aide du Cone Beam. L'examen a été conduit en bouche fermée avec un grand champ de vue, au moyen de coupes sagittales reconstruites perpendiculaires au grand axe du condyle, de coupes coronales parallèles au grand axe, de coupes axiales et de coupes panoramiques. Sur les reconstructions axiales (Fig. 3), un trait de fracture a été relevé au niveau du condyle gauche. Sur les reconstructions panoramiques et sagittales (Fig. 4), ce trait de fracture se prolongeait du milieu de l'échancrure sigmoïde, en passant au-dessous du col du condyle gauche jusqu'au bord postérieur du ramus. Les reconstructions coronales (Fig. 5) montraient, en plus de la fracture, un déplacement. La fracture apparaissait aussi de manière évidente sur les images tridimensionnelles reconstituées (Fig. 6).

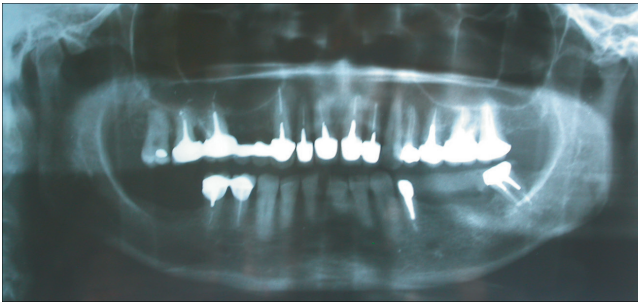


Fig. 7: panoramique révélant une forme atypique du condyle mandibulaire gauche.

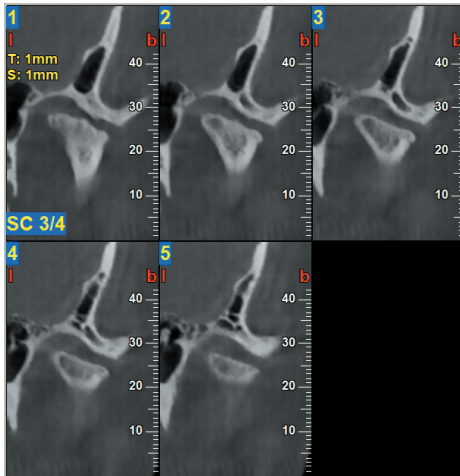


Fig. 9: reconstructions coronales révélant un aplatissement du condyle et des érosions de la tête condylienne.

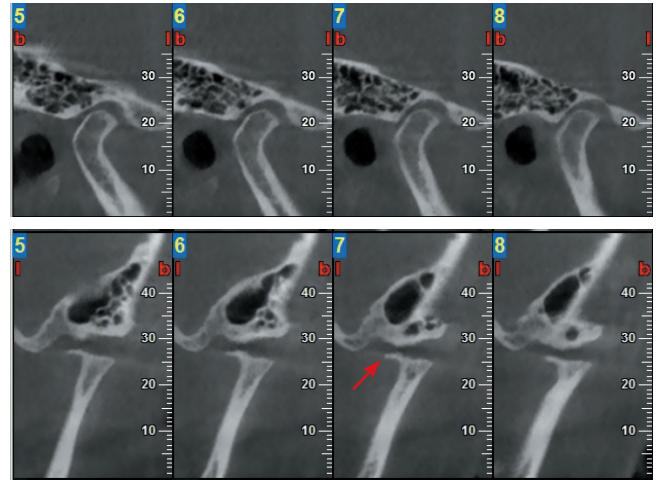


Fig. 8: reconstructions sagittales montrant un condyle droit sain (8a) et un condyle gauche abrasé avec ostéophyte antérieur (8b).

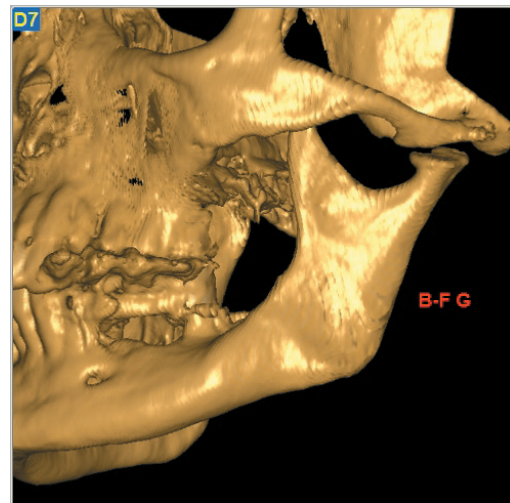
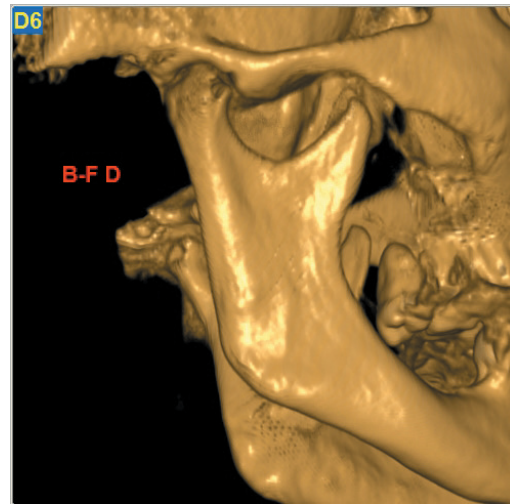


Fig. 10: reconstructions en 3D montrant le côté droit sain (10a) et le côté gauche atteint (10b).

2e cas : arthrose

Une femme âgée de 50 ans se plaignait de douleurs chroniques condyliennes gauches vieilles de cinq ans avec des épisodes paroxystiques aigus. L'examen buccal montrait une édentation unilatérale postérieure gauche. Le cliché panoramique (Fig. 7) avait révélé une forme anatomique atypique du condyle mandibulaire gauche; toutefois ces informations demeuraient insuffisantes pour pouvoir établir un diagnostic précis. À la demande de l'occlusodontiste, une exploration plus approfondie des structures osseuses au moyen du Cone Beam en bouche fermée avec un grand champ de vue a été réalisée. Les reconstructions sagittales (Fig. 8) montraient un condyle mandibulaire gauche complètement abrasé avec des érosions de la tête condylienne et un ostéophyte antérieur. De même, sur les reconstructions coronales (Fig. 9), on notait un aplatissement du condyle et des érosions de la tête condylienne. Les éléments repérés par le biais de l'imagerie et couplés aux données de l'anamnèse et de l'examen clinique avaient permis de diagnostiquer une arthrose articulaire. Les images tridimensionnelles reconstituées (Fig. 10) étaient encore plus explicites.

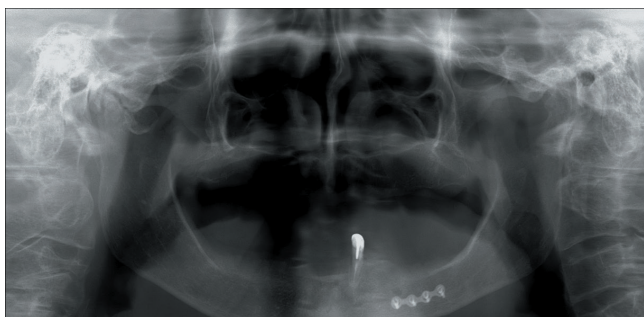


Fig. 11: panoramique montrant une forme condylienne atypique du côté droit.

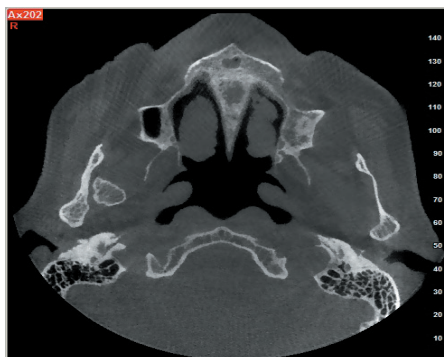

Fig.12 : reconstruction axiale montrant le condyle fracturé.

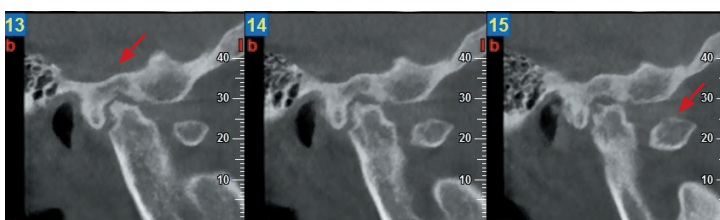


Fig. 13: reconstructions sagittales montrant une tête condylienne droite avec des érosions, une diminution de l'espace articulaire, et le fragment fracturé.

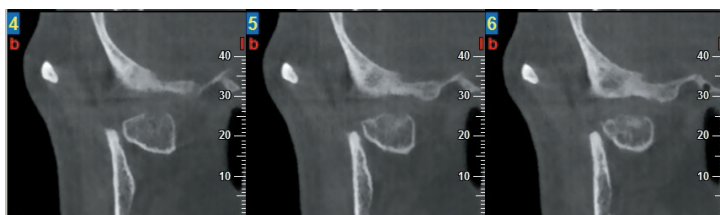


Fig. 14: reconstructions coronales montrant la partie condylienne fracturée.

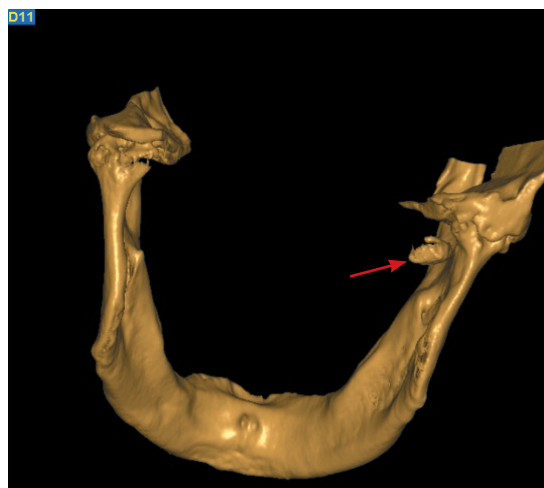
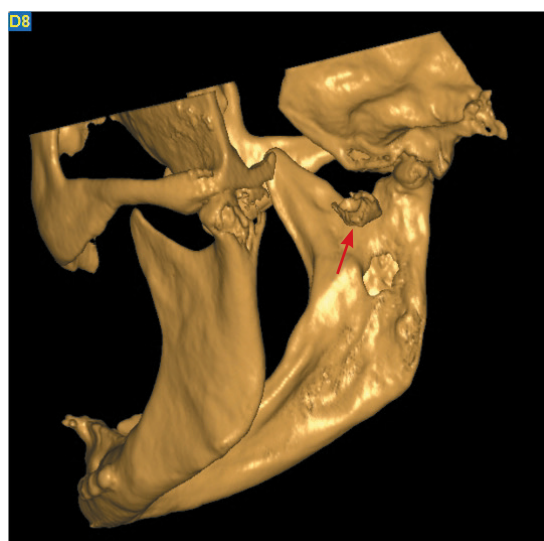


Fig. 15: reconstructions en 3D révélant la fracture.

3e cas : arthropathie d'origine traumatique

Une femme de 75 ans souffrait d'une déviation mandibulaire droite à l'ouverture buccale associée à une douleur à la mastication. Victime d'un accident de la voie publique elle avait été soumise à une chirurgie réparatrice réalisée dans le secteur des prémolaires mandibulaires gauches. Le cliché panoramique avait révélé une morphologie condylienne atypique du côté droit difficilement cernable sur ce cliché (Fig. 11). L'imagerie Cone Beam en bouche fermée a révélé sur la reconstruction axiale une fracture de la tête condylienne droite qui a basculé du côté interne (Fig. 12). Les reconstructions sagittales ont montré une érosion de la tête condylienne droite et un rétrécissement de l'espace articulaire (Fig. 13). Ces images suggéraient volontiers une arthropathie post-traumatique. Les reconstructions coronales droites montraient la partie condylienne fracturée et confirmaient de ce fait la bascule interne de ce fragment (Fig. 14). Sur les reconstructions 3D de surface on pouvait distinguer clairement le fragment fracturé (Fig. 15).

Discussion

Les cas décrits mettent en évidence l'importance du Cone Beam pour la détection de pathologies osseuses dégénératives et des fractures traumatiques que les moyens de radiologie conventionnelle n'ont pas réussies ou suffi à diagnostiquer.

Dans le premier cas, le cliché panoramique n'avait pas détecté une fracture. La persistance de l'inocclusion pour une durée supérieure à 2 ou 3 jours suggérait l'existence d'une fracture, sinon le réflexe d'éclissage aurait rétabli l'occlusion. Le recours aux techniques de l'imagerie par Cone Beam a été rendu incontournable pour confirmer cette hypothèse diagnostique.

Dans le deuxième cas, les érosions et l'ostéophyte n'ont pas non plus été relevés au moyen du cliché panoramique; l'histoire et l'examen cliniques du patient avaient suggéré l'existence d'une arthrose, d'autant que l'édentation unilatérale était l'un des facteurs pouvant provoquer et/ou aggraver l'arthrose. En effet, l'édentation du côté droit pourrait avoir provoqué l'arthrose du côté gauche.

Le cliché panoramique n'a pas non plus montré la fracture et la modification morphologique du condyle dans le troisième cas. Néanmoins, l'historique de la patiente comportant un traumatisme au niveau de la mandibule pouvait évoquer le développement d'une arthropathie.

Conclusion

La technique du Cone Beam s'est avérée très précise et satisfaisante pour la détection des pathologies dégénératives, des lésions traumatiques et d'autres troubles des ATM. Les techniques tomographiques (scannora, transcrânienne) sont devenues obsolètes en regard des performances considérables du Cone Beam. La radiographie panoramique trouve encore sa place comme examen de première intention pour évaluer l'état global des dents et des maxillaires ainsi que la morphologie des condyles mandibulaires et une éventuelle asymétrie entre les deux côtés.

Références

1. Liang X et al. A comparative evaluation of Cone Beam Computed Tomography (CBCT) and Multi-Slice CT (MSCT). Part I: On subjective image quality. *Eur J Radiol* 2010;265-269.
 2. Honey et al. Accuracy of Cone Beam computed tomography imaging of the temporo-mandibular joint: Comparisons with panoramic radiology and linear tomography. *Am J Orthod Dentofac Orthop* 2007;132:429-38.
 3. Bayram M, et al. Volumetric analysis of the mandibular condyle using cone beam computed tomography. *Eur J Radiol* 2012;81(8):1812-16.
 4. Cavézian R, Pasquet G. Cone Beam : Imagerie diagnostique en odontostomatologie. Principes, résultats et perspectives. Elsevier Masson, 2011.
 5. Ikeda K, Kawamura A. Assessment of optimal condylar position with limited cone-beam computed tomography. *Am J Orthod Dento-facial Orthop* 2009;135:495-501.
 6. Zhao YP, et al. Investigation of the clinical and radiographic features of osteoarthritis of the temporo-mandibular joints in adolescents and young adults. *Oral Surg Oral Med Oral Pathol Oral Radiol Endod* 2011;111:e27-e34.
 7. Krisjane Z, Urtane I, Krumina G, Neimane L, Ragovska I. The prevalence of TMJ osteoarthritis in symptomatic patients with dento-facial deformities: A cone beam CT study. *Int J Oral Maxillofac Surg* 2012;41:690-695.
 8. Fu KY. Osteonecrosis of the mandibular condyle as a precursor to osteoarthritis: A case report. *Oral Surg Oral Med Oral Pathol Oral Radiol Endod* 2009;107:e34-e38.
 9. Meng Q. et al. The clinical and radiographic characteristics of condylar osteochondroma. *Oral Surg Oral Med Oral Pathol Oral Radiol* 2012;114:66-74.
-