

11-23-2022

PROSTHETIC MANAGEMENT OF INTERRUPTIVE MANDIBULAR DEFECTS

Saloua HAMZAOU
hamzaouisalou@gmail.com

Mohamed AZHARI
azhari_med@yahoo.fr

Hasnaa ROKHSSI
hasnaa_ro@hotmail.com

Majid SAKOUT
m.sakout@um5s.net.ma

Oussama BENTAHAR
o.bentahar@um5s.net.ma

Follow this and additional works at: <https://digitalcommons.aaru.edu.jo/iajd>



Part of the [Prosthodontics and Prosthodontology Commons](#)

Recommended Citation

HAMZAOU, Saloua; AZHARI, Mohamed; ROKHSSI, Hasnaa; SAKOUT, Majid; and BENTAHAR, Oussama (2022) "PROSTHETIC MANAGEMENT OF INTERRUPTIVE MANDIBULAR DEFECTS," *International Arab Journal of Dentistry*. Vol. 13: Iss. 2, Article 5.

Available at: <https://digitalcommons.aaru.edu.jo/iajd/vol13/iss2/5>

This Clinical Case is brought to you for free and open access by Arab Journals Platform. It has been accepted for inclusion in International Arab Journal of Dentistry by an authorized editor. The journal is hosted on [Digital Commons](#), an Elsevier platform. For more information, please contact rakan@aar.edu.jo, marah@aar.edu.jo, u.murad@aar.edu.jo.

PROSTHETIC MANAGEMENT OF INTERRUPTIVE MANDIBULAR DEFECTS

Saloua HAMZAOUI* | Mohamed AZHARI** | Hasnaa ROKHSSI*** | Majid SAKOUT**** | Oussama BENTAHAR*****

Abstract

Mandibular substance loss is one of the most frequent acquired defects of the maxillofacial mass. Several etiologies have been described, the most frequent of which are tumours and traumas. The most commonly used prosthetic classification takes into consideration the bone continuity of the mandible, thus there are marginal defect mandibular substance preserving bone continuity and segmental defect with basal bone discontinuity. These bone defects lead to numerous functional complications (loss the dental occlusion, decreased chewing efficiency, lack of stalling during swallowing, phonatory disorder related to the change in the buccal resonance cavity) and aesthetic complications (facial asymmetry due to lateral deviation, flanges and scars resulting from surgical flaps), not to mention the psychological impact on the social life of these patients. Mandibular latero-deviation causes several difficulties during prosthetic rehabilitation that should be managed as early as possible. Several prosthetic solutions, including guide devices, are available to centring the mandible and thus rehabilitate the patient's manducatory and aesthetic functions.

Key words: Mandibular interruptive Defect, MaxilloFacial Prosthesis, Guide Device

IAJD 2022;13(2): 98-103.

RÉHABILITATION PROTHÉTIQUE D'UNE PERTE DE SUBSTANCE MANDIBULAIRE INTERRUPTIVE

Résumé

Les pertes de substance mandibulaires constituent l'un des défauts acquis les plus fréquents du massif maxillo-facial. Plusieurs étiologies ont été décrites dont les plus fréquentes, sont les tumeurs et les traumatismes. La classification prothétique la plus utilisée prend en considération la continuité osseuse de la mandibule, de ce fait les pertes de substance (PDS) mandibulaires non interruptives (PSNM) préservant la continuité osseuse et les PDS interruptives (PSIM) associées à une discontinuité de l'os basal. Ces défauts osseux engendrent de nombreuses complications fonctionnelles (perte de l'articulé, diminution de l'efficacité masticatoire, absence de calage lors de la déglutition, trouble phonatoire en rapport avec le changement de la cavité de résonance buccale) et esthétiques (asymétrie faciale due à la latéro-déviations, brides et cicatrices consécutives aux lambeaux et curages ganglionnaires), sans oublier l'impact psychologique sur la vie sociale de ces patients. La latéro-déviations mandibulaire entraîne plusieurs difficultés lors de la réhabilitation prothétique qu'il convient de gérer le plus précocement possible. Plusieurs solutions prothétiques, notamment les Appareils Guides (AG), sont à notre disposition afin de recentrer la mandibule et réhabiliter ainsi les fonctions manducatrices et esthétiques du patient.

Mots clés : Perte de Substance Mandibulaire Interruptive, Prosthodontie Maxillo-Faciale, Appareil Guide.

IAJD 2022;13(2): 98-103.

* (auteur correspondant) : Médecin Dentiste Spécialiste en Prosthodontie Maxillo-Faciale - Faculté de Médecine Dentaire – Université Mohammed V- Rabat-Maroc
Médecin dentiste capitaine au service d'Odontologie - Hôpital Militaire d'Instruction Mohamed-Rabat-Maroc.
E-mail : hamzaouisalou@gmail.com

*** Professeur Agrégé en Prosthodontie Maxillo-Faciale.
Faculté de Médecine Dentaire-Université Mohammed V-Rabat-Maroc
E-mail : hasnaa_ro@hotmail.com

***** Professeur d'enseignement supérieur en Prosthodontie Maxillo-Faciale. Faculté de Médecine Dentaire-Université Mohammed V-Rabat-Maroc
E-mail: o.bentahar@um5s.net.ma

** Professeur Assistant en Prosthodontie Maxillo-Faciale, service de Prothèse Adjointe-Centre de Consultation et de traitement dentaire-Hôpital Universitaire Ibn Sina-Rabat-Maroc. Faculté de Médecine Dentaire-Université Mohammed V-Rabat-Maroc
E-mail : azhari_med@yahoo.fr

**** Professeur d'enseignement supérieur au département d'Odontologie Conservatrice. Faculté de Médecine Dentaire-Université Mohammed V-Rabat-Maroc
Chef de service d'odontologie-Hôpital Militaire d'Instruction Mohamed-Rabat-Maroc.
E-mail : m.sakout@um5s.net.ma

Conflicts d'intérêts : les auteurs déclarent ne pas avoir de conflit d'intérêt.

Introduction

Les PSIM sont généralement consécutives à l'exérèse chirurgicale des tumeurs bénignes (améloblastome, kystes...) ou malignes (carcinome épidermoïde...), des traumatismes (accidents de la voie publique, sport et plais par armes à feu...) ou encore, plus rarement, à des infections (noma...) ou à des actes iatrogènes (fusée arsenale, ostéoradionécrose). Ces défauts, surtout ceux non réhabilités ou tardivement pris en charge, entraînent plusieurs dysfonctionnements aussi bien fonctionnels, esthétiques que psychologiques. En effet, la réhabilitation prothétique reste encore une thérapeutique d'actualité dans le protocole de prise en charge. Si la reconstitution chirurgicale constitue la thérapeutique de base, la prothodontie peut intervenir via des artifices prothétiques spécifiques pour chaque situation clinique, notamment les appareils guides, la mécanothérapie et les endoprothèses. Néanmoins, la réussite de cette thérapeutique doit être indiquée de manière raisonnable en symbiose avec les autres disciplines (chirurgie, orthophonie, kinésithérapie, psychologie...). [1-3]

L'objectif de la réhabilitation prothétique est d'assurer une réinsertion sociale de ces patients en améliorant leur qualité de vie par une restauration esthétique et fonctionnelle optimale.

La thérapeutique donc, doit pouvoir restituer les fonctions occlusales notamment le calage et le centrage en adoptant une occlusion dite de « convenance » ou « physiologique », qui est une position de référence, à laquelle le prosthodontiste doit prêter attention puisqu'elle conditionne la réussite de l'équilibre fonctionnel.

À travers, une situation clinique prise en charge à l'Unité de Prosthodontie Maxillo-Faciale du Centre de Consultation et de Traitement Dentaire (CCTD) de Rabat, nous allons essayer de mettre le point sur les différentes étapes cliniques et de laboratoire, de réalisation d'un appareil guide mandibulaire suivi

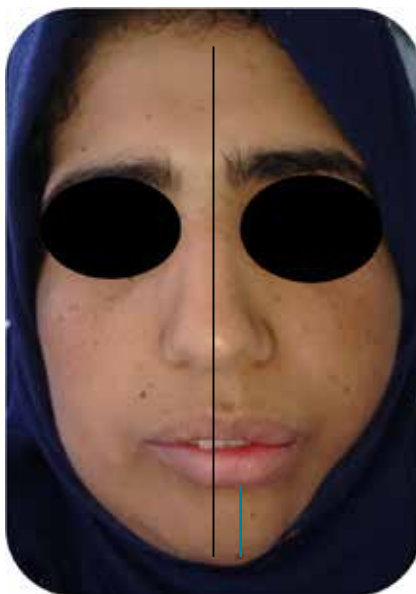

Fig. 1a : Examen exo-buccal

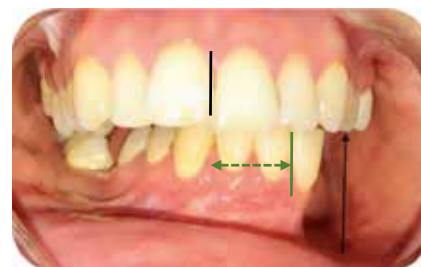

Fig. 1b : Examen endo-buccal

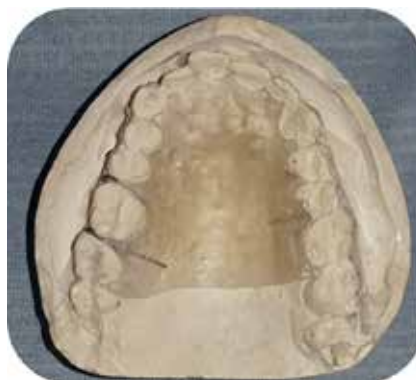

Fig. 2 : Plaque palatine.



Fig. 3 : Plaque avec le plan de guidage.

d'une prothèse dentaire amovible conventionnelle spécifique.

Observation clinique

Il s'agit de Madame FM, âgée de 31ans, qui a été adressée par le service de Chirurgie Maxillo-Faciale du Centre Hospitalo-Universitaire à l'Unité de Prosthodontie Maxillo-Faciale du CCTD de Rabat pour une prise en charge prothétique, après un suivi pour une thérapeutique carcinologique d'un carcinome épidermoïde siégeant au niveau du corps mandibulaire gauche, incluant la chirurgie d'exérèse et une

radiothérapie post-opératoire concomitante d'une dose de 56 Gy.

À l'examen exobuccal (Fig. 1a), nous notons un affaissement de la joue gauche du côté réséqué accompagné d'une déviation mandibulaire vers le même côté. À l'examen endobuccal (Fig. 1b), la déviation est matérialisée par un décalage du point interincisif et un articulé inversé des dents du secteur droit. La reconstitution chirurgicale par un greffon ostéo-muqueux prélevé de la région iliaque a permis de rétablir en partie la continuité mandibulaire avec une hauteur prothétique

Clinical case | cas clinique

suffisante sans pour autant résoudre la latéro-déviaton (Fig.2).

Avant de commencer la réhabilitation prothétique proprement dite il s'avère indispensable de passer par une étape de recentrage mandibulaire via un appareil guide (AG).

Phase préprothétique: Recentrage mandibulaire

Le recentrage mandibulaire est réalisé à l'aide d'un artifice prothétique permettant de guider le déplacement mandibulaire de la position d'ouverture vers la position d'intercuspidation maximale ou la position de convenance dans le cas échéant. Cet artifice, appelé appareil guide, est composé de deux fragments : une base et un plan de glissement. Selon la situation clinique, notamment absence ou présence de dents, la conception de la base peut varier, allant d'une simple plaque en résine à une véritable Prothèse Amovible Partielle Métallique (PAPM) passant par une prothèse amovible provisoire en résine (PAPR). Le plan de glissement, quant à lui, consiste en un bourrelet lisse incliné relié à la base chimiquement ou mécaniquement selon le matériau utilisé. Ce bourrelet incliné, peut être réalisé en métal, en résine ou rarement en céramique. L'inclinaison du bourrelet doit tenir compte de deux paramètres importants : le mouvement mandibulaire recherché et l'anatomie des dents antagonistes. Dans notre cas clinique, nous avons opté pour un appareil guide en résine autopolymérisable avec une base en résine transparente (Ortho-résine®) et un plan de glissement en résine Unifast Trad Ivory®.

La confection de l'appareil guide commence par la réalisation d'une plaque palatine en résine transparente par la technique classique de saupoudrage en respectant les limites préalablement dessinées sur le modèle de travail en l'occurrence au-dessus des cingulums des dents au niveau antérieur et au-dessus de la ligne du plus grand contour au niveau postérieur. Des crochets façonnés sont ajoutés

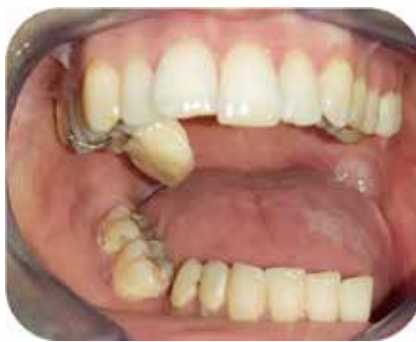

Fig. 4.a : Ajustage du plan de guidage : ouverture buccale.

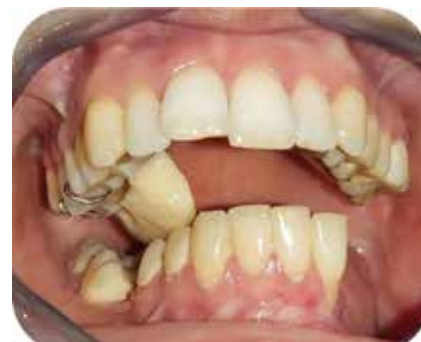

Fig. 4.b : Ajustage du plan de guidage : Premier contact dents/plan de guidage.

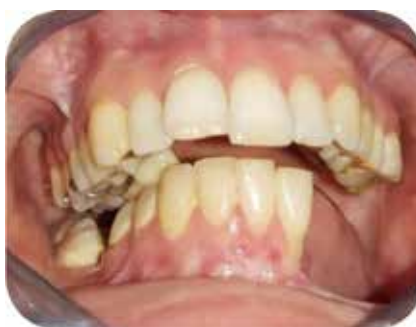

Fig. 4.c : Ajustage du plan de guidage : fermeture buccale.

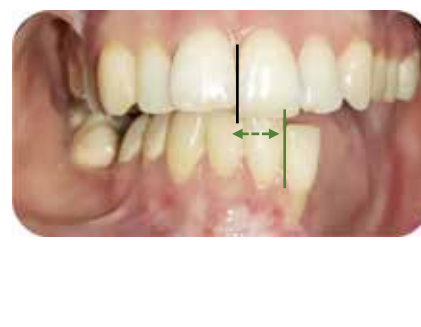

Fig. 4.d : Ajustage du plan de guidage : occlusion à la position mandibulaire la plus centrée.

pour la rétention (Fig. 2). Un bloc en résine Unifast® est mis sur la plaque du côté opposé à la perte de substance (Fig. 3), il sera en guise de plan guidant le glissement de la mandibule vers une position plus centrée dans le plan sagittale médian (Fig. 4a, 4b, 4c et 4d). Ce plan sera modifié au fur et à mesure jusqu'à l'obtention de la position la plus centrée de la mandibule sans déplacement du fragment mandibulaire pouvant traumatiser les tissus sous-jacent. L'insertion de l'appareil guide s'accompagne de l'élimination des dents de la prothèse mandibulaire qui peuvent bloquer le déplacement de la mandibule.

Réalisation de la prothèse mandibulaire:

La réhabilitation prothétique de l'édentement suit les étapes classiques de réalisation d'une prothèse amovible métallique avec quelques particularités en rapport avec les techniques d'empreinte, le Rapport Maxillo-Mandibulaire (RMM) et le Concept Occluso-Prothétique (COP).

Technique d'empreinte:

La réalisation de l'empreinte anatomo-fonctionnelle dans notre cas de PSIM doit tenir compte des paramètres suivants : la mobilité de la surface d'appui, la fragilité tissulaire, les brides cicatricielles, la limitation de l'ouverture buccale, la latéro-déviaton, les phénomènes compensateurs musculaires notamment les muscles linguaux, masticateurs et vélo-pharyngiens ainsi que du terrain psychologique souvent anxieux.

L'empreinte est réalisée à l'aide d'un Porte- Empreinte Individuel (PEI) en résine stable recouvrant les dents

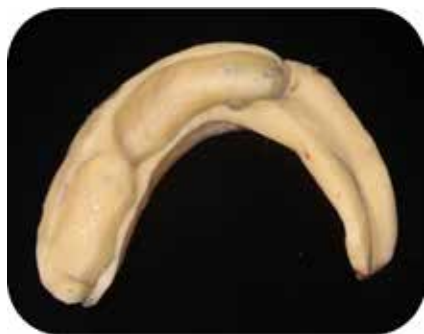

Fig. 5 : PEI adapté à la perte de substance.

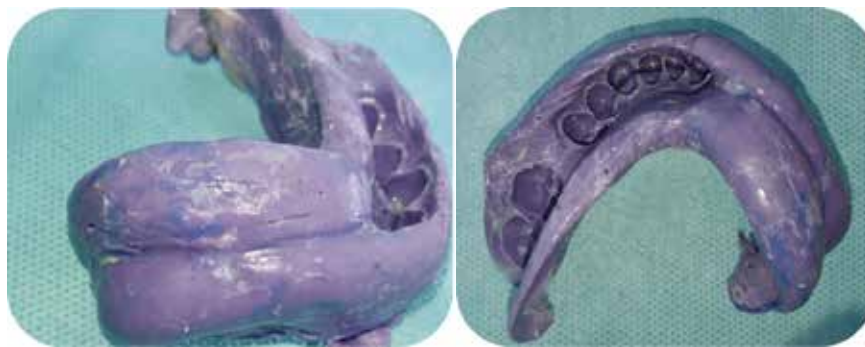


Fig. 6 : empreinte secondaire.

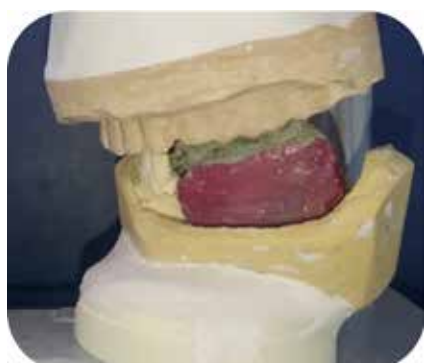

Fig. 7 : Transfert sur articulateur du RIM.

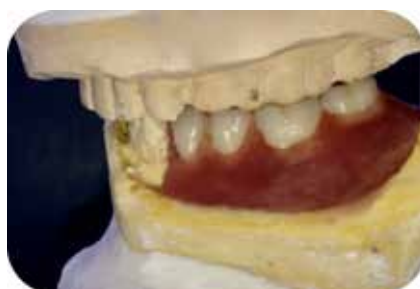

Fig. 8 : Montage des dents prothétiques 3HM.

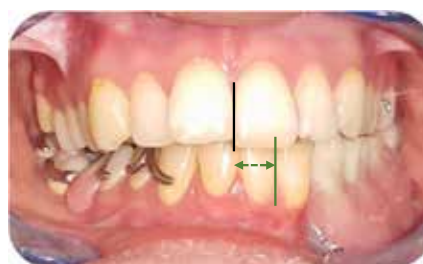

Fig. 9 : Insertion en bouche.

résiduelles et déchargeant le libre jeu des structures musculaires et muqueuses environnantes. En effet, juste une petite raquette d'extension au niveau de la zone du defect, permettant de soutenir le matériau d'empreinte et le modelage, sans pour autant empiéter sur les tissus moux, est largement suffisante en l'occurrence (Fig. 5).

Le matériau d'empreinte utilisé doit être le moins compressif possible, permettant l'enregistrement précis de la surface d'appui et avec des qualités thixotropiques suffisantes (capacité du matériau d'aller aux zones de contre dépouille inaccessibles sans déformation ni déchirement lors de la désinsertion du PEI). Le matériau de choix présentant le mieux ces qualités est l'élastomère polyéthers Impregum Soft 3M ESPE®.

La technique de réalisation suit le protocole conventionnel d'empreinte

secondaire pour la confection d'un châssis métallique (Fig.6).

Rapport Maxillo-Mandibulaire:

Le rapport maxillo-mandibulaire permet de rétablir la relation occlusale inter maxillaire en choisissant une référence articulaire Occlusion d'Intercuspie Maximale (OIM) ou l'Occlusion de Relation Centrée (ORC) et à la bonne Dimension Verticale (DV) dans le but d'assurer une stabilité et une efficacité des fonctions occlusales manducatrices .

La spécificité de l'enregistrement en cas d'une PSIM, est la perte du calage et du centrage. De ce fait, lors de l'enregistrement du rapport maxillo-mandibulaire, il est impératif de rétablir le centrage (obtenue par l'appareil guide) et calage (hauteur des dents et des crêtes osseuses réséquées). En effet, l'enregistrement doit s'inscrire dans la position la plus naturelle

possible, c'est-à-dire en occlusion de convenance. [4].

Afin de respecter ces impératifs, dans notre cas, nous avons réalisé côté de la perte de substance un bourrelet en hauteur rétablissant à la fois la crête édentée et les dents absentes, avec la relation centrée (RC) comme référence articulaire (Fig. 7).

Concept Occluso-Prothétique:

En occlusion dynamique, le concept occluso-prothétique adopté doit permettre à la fois la pérennité des restaurations, la protection des structures d'appui et le confort du patient.

A partir de l'occlusion de convenance, utilisée comme occlusion de référence, les mouvements extrusifs mandibulaires doivent être assurés par des contacts de glissement du côté travaillant et des contacts équilibrants du côté non travaillant.

Le montage des dents prothétiques doit suivre celui de la prothèse amovible partielle conventionnelle notamment le montage 3HM d'Ackermann (hétéro-nombre, hétéro-morphie, hétéro-topie,) surtout pour les deux premières variables, où nous réduisons le nombre des dents à remplacer à une prémolaire et deux molaires avec une morphologie réduite et légèrement en sous-occlusion afin d'éviter la surcharge occlusale au niveau de la perte de substance (Fig. 8).

Discussion

Les pertes de substance mandibulaires constituent une part importante des atteintes du massif maxillo-facial, dont l'étiologie carcinologique reste dominante. Toutefois, Il existe plusieurs classifications, depuis 1974 où Benoist a distingué les PDS partielles n'interrompant pas la continuité de l'os et les PDS interruptrices ou complètes de la continuité de la mandibule [1], jusqu'à la dernière classification, celle de Brown en 2016 qui met au point une nouvelle classification qui a pour but de constituer une aide à la reconstitution et à la réhabilitation, elle est basée sur le principe que la mandibule possède quatre angles : deux angles verticaux qui font les gonions, et deux coins horizontaux qui sont centrés sur les canines et qui sont situés à 7 mm du foramen [4].

Les résections mandibulaires présentent de sévères séquelles fonctionnelles et esthétiques variant en fonction de la localisation de la résection, mais restent handicapantes pour le patient et sa qualité de vie. En effet, Si la résection est latérale, la mandibule est fortement déviée entraînant une perte de l'articulé et une asymétrie faciale importante, alors que si elle est médiane, la conjonction des deux moitiés restantes de la mandibule rend la mastication difficile. La réhabilitation prothétique d'un patient édenté partiel présentant une perte de substance mandibulaire interruptrice ne consiste pas seulement à restaurer la mastication par la réhabilitation de

l'édentement, mais elle englobe toute une démarche en aval des thérapeutiques chirurgicales maxillo-faciales, qui contournent les séquelles de ces dernières, et principalement la déviation mandibulaire [1,2,5].

Dans la littérature, plusieurs dispositifs sont décrits en fonction du moment de leur insertion.

D'une part, il y a les appareils de blocage mandibulaire mis en place avant l'intervention chirurgicale, et d'autre part, il y a les appareils guides qui peuvent être utilisés après la chirurgie avant ou après la réalisation prothétique [1,6].

En effet, notre travail met en évidence l'intérêt de l'appareil guide afin de recentrer la mandibule et soulager les structures articulaires. Toutefois, selon les travaux de Curtis et al. [7], il y a aucune différence significative quant aux forces occlusales entre les patients présentant une reconstruction osseuse de la mandibule et les sujets non atteints de cancer ayant une mandibule intacte. Cependant, les valeurs moyennes de forces occlusales au niveau molaire et incisive étaient de 22% et 32% inférieures chez les sujets atteints de mandibulectomie avec reconstruction osseuse, ce qui implique une prise en charge articulaire [8].

Les travaux de Aka et al. [9], confirment que les endoprothèses ont permis d'obtenir une bonne restauration de la hauteur mandibulaire, et une occlusion avec un engrenement dentaire correct et une fonction articulaire satisfaisante diminuant les risques de récurrence, mais leur efficacité est majorée par l'utilisation d'une mécanothérapie préconisée par Benoist, notamment les appareils guides. Vigarios et son équipe [10], définissent ces appareils guides comme étant des dispositifs de prévention, à plan incliné, destinés à guider la portion mandibulaire non réséquée au cours des mouvements de fermeture, afin de lutter contre le phénomène de latéro-déviations et donc assure une rééducation dynamique de la mandibule.

Aujourd'hui une nouvelle perspective de réhabilitation est envisageable, à savoir l'implantologie, mais cette solution ne réduit pas l'intérêt des appareils guides dans la prévention des déviations mandibulaires [11,12].

Conclusion

La reconstitution prothétique des pertes de substances mandibulaires constitue un défi pour le prosthodontiste, qui doit gérer plusieurs paramètres en rapport avec la complexité des structures d'appuis prothétiques, l'occlusion et le rétablissement de la fonction. En prosthodontie maxillo-faciale, on dispose de plusieurs dispositifs qui permettent d'une part de récupérer l'occlusion optimale à une santé articulaire et d'autre part de retrouver la mastication et la phonation permettant une meilleure qualité de vie.

Références

1. Benoist M. Réhabilitation et prothèse maxillo-faciale. Paris 1978.
2. Payement G, Cariou JL, Cantaloube D, Bellavoit A. Perte de substance des maxillaires. Encyclopedie Médico-Chirurgicale 1995;22-087-E-10.
3. Ellis E, Muniz O, Anand K. Treatment Considerations for Comminuted Mandibular Fractures. Journal of Oral and Maxillofacial Surgery 2003; 61: 861-870.
4. Brown J, Barry C, Ho M, Shaw R. A new classification for mandibular defects after oncological resection. Lancet Oncology 2016;17:23-30.
5. Exartier-Menard G, Grenier S, Mateu A, François N, Schittly E, Coeuriot JL. Difficultés rencontrées et solutions apportées :à propos d'un cas de prothèse maxillo-faciale mandibulaire. Stratégie prothétique 2019;19(3):179-184.
6. Benoit M. La réhabilitation chirurgico-prothétique en carcinologie maxillo-faciale. Actualités Odonto-Stomatologiques 1982; 137: 121-139.
7. Curtis DA, mesh O, Hannam AG, Sharma A, Curtis TA. Modeling of jaw biomechanics in the reconstructed mandibulectomy patient. The Journal of Prosthetic Dentistry 1999; 81:167-73.
8. Millet C, Ducret M, Ferhat D, Venet L, Vincent B, Bodard Ag. Perte osseuse mandibulaire interruptrice et prothèse amovible implanto-retendue. Stratégie prothétique 2015; 15(2): 97-104.
9. Aka GK, Kouakou RK, Djemo BR, Ouattara B, Gadebgeku SA. Rehabilitation Faciale Par Les Protheses Maxillo-Faciales Au Cours Des Tumeurs Benignes De La Mandibule. Revue Ivoirienne d'Odonto-Stomatologie 2006;8(2):39-48.
10. Vigaros E, Pradines M, Fusaro S, Toulouse E, Pomar P. Réhabilitation prothétique des pertes de substance mandibulaires d'origine carcinologique. Encyclopedie Médico-Chirurgicale 2008;28- 555-V-10.
11. Maroulakos G, Nagy WW, Ahmed A, Artopoulou II. Prosthetic rehabilitation following lateral resection of the mandible with a long cantilever implant-supported fixed prosthesis: A 3-year clinical report. The Journal Of Prosthetic Dentistry 2017;118(5):1-8.
12. Djavanmardi L, Princ G, Greux G, Kurc M. Les pertes de substances osseuse mandibulaires : prise en charge prothétique et implantaire. Actualités Odonto-Stomatologiques 2016;278:1-10.