

5-1-2023

Gestion prothétique des problèmes esthétique et biomécanique d'un édentement terminal maxillaire bordé par une incisive : à propos d'un cas clinique didactique

Amel Labibi

Faculty of Dental Medicine of Monastir

Sana Bekri

Faculty of Dental Medicine of Monastir

Yosra Mabrouk

Sameh Rzigui

Faculté de Médecine Dentaire de Monastir

Hiba Triki

See next page for additional authors

Follow this and additional works at: <https://digitalcommons.aaru.edu.jo/iajd>

Recommended Citation

Labibi, Amel; Bekri, Sana; Mabrouk, Yosra; Rzigui, Sameh; Triki, Hiba; and Mansour, Lamia (2023) "Gestion prothétique des problèmes esthétique et biomécanique d'un édentement terminal maxillaire bordé par une incisive : à propos d'un cas clinique didactique," *International Arab Journal of Dentistry*. Vol. 14: Iss. 1, Article 10.

Available at: <https://digitalcommons.aaru.edu.jo/iajd/vol14/iss1/10>

This Clinical Case is brought to you for free and open access by Arab Journals Platform. It has been accepted for inclusion in International Arab Journal of Dentistry by an authorized editor. The journal is hosted on [Digital Commons](#), an Elsevier platform. For more information, please contact rakan@aar.edu.jo, marah@aar.edu.jo, u.murad@aar.edu.jo.

Gestion prothétique des problèmes esthétique et biomécanique d'un édentement terminal maxillaire bordé par une incisive : à propos d'un cas clinique didactique

Authors

Amel Labibi, Sana Bekri, Yosra Mabrouk, Sameh Rzigui, Hiba Triki, and Lamia Mansour

PROSTHETIC MANAGEMENT OF THE AESTHETIC AND BIOMECHANICAL PROBLEMS OF A MAXILLARY POSTERIOR EDENTULOUSNESS: ABOUT A DIDACTIC CLINICAL CASE

Amel Labidi¹ | Sana Bekri² | Yosra Mabrouk³ | Sameh Rzigui⁴ | Hiba Triki⁵ | Lamia Mansour⁶

Abstract: The prosthetic treatment of a maxillary edentulism bordered by an incisor is a source of therapeutic difficulties due to its particular topography generating biomechanical and aesthetic problems. We here report, the keys to the success of prosthetic rehabilitation using complexe combine prosthesis to meet the aesthetic and functional requirements of a patient with this particular edentulism. The clinical case has been presented according to a didactic approach to highlight the therapeutic difficulties and the different prosthetic treatment sequences to be respected to guarantee the integration of the prosthesis and its longevity.

Key words: Partial edentulism, Denture Precision Attachment, incisor, aesthetic problem, biomechanical problem.

Corresponding author:

Amel Labidi. Email: amellabidi1616@gmail.com

Conflicts of interest:

The authors declare no conflicts of interest.

1. Professeur Agrégée en Prothèse Partielle amovible, Faculté de Médecine Dentaire de Monastir, laboratoire (ABCDF) Approche Biologique et Clinique Dento-Faciale (LR12ES10), Université de Monastir. amellabidi1616@gmail.com
2. Professeur Agrégée en Prothèse Partielle amovible, Faculté de Médecine Dentaire de Monastir, laboratoire (ABCDF) Approche Biologique et Clinique Dento-Faciale (LR12ES10), Université de Monastir. sanabekri2015@gmail.com
3. Assistant hospitalo-universitaire, en Prothèse Partielle amovible, Faculté de Médecine Dentaire de Monastir, laboratoire (ABCDF) Approche Biologique et Clinique Dento-Faciale (LR12ES10), Université de Monastir. mabroukyosra2021@gmail.com
4. Assistant hospitalo-universitaire, en Prothèse Partielle amovible, Faculté de Médecine Dentaire de Monastir, laboratoire (ABCDF) Approche Biologique et Clinique Dento-Faciale (LR12ES10), Université de Monastir. samehrzigui2022@gmail.com
5. Professeur en Prothèse Partielle amovible, Faculté de Médecine Dentaire de Monastir, laboratoire (ABCDF) Approche Biologique et Clinique Dento-Faciale (LR12ES10), Université de Monastir. hiba.triki@hotmail.com
6. Professeur en Prothèse Partielle amovible, Faculté de Médecine Dentaire de Monastir, laboratoire (ABCDF) Approche Biologique et Clinique Dento-Faciale (LR12ES10), Université de Monastir. mansourlamia64@yahoo.fr

GESTION PROTHÉTIQUE DES PROBLÈMES ESTHÉTIQUE ET BIOMÉCANIQUE D'UN ÉDENTEMENT TERMINAL MAXILLAIRE BORDÉ PAR UNE INCISIVE : À PROPOS D'UN CAS CLINIQUE DIDACTIQUE

Résumé: Le traitement prothétique d'un édentement maxillaire bordé par une incisive est source de difficultés thérapeutiques du fait de sa topographie particulière génératrice de problèmes biomécanique et esthétique. Nous rapportons dans ce cas, les clés de succès de la réhabilitation prothétique par prothèse composite complexe pour répondre aux exigences esthético-fonctionnelles d'un patient présentant cette topographie particulière d'édentement. Le cas clinique a été abordé selon une approche didactique pour mettre en exergue les difficultés thérapeutiques et les différentes séquences du traitement prothétique à respecter pour garantir l'intégration de la prothèse et sa longévité.

Mots clés: Edentement partiel, attachement de précision, incisive, problème esthétique, problème biomécanique

Introduction

La réussite d'un traitement par prothèse partielle amovible dépend à la fois de l'équilibre de la prothèse sur les surfaces d'appui et du maintien de la santé tissulaire des structures anatomiques en rapport avec la prothèse [1]. Parmi les différentes édentations partielles, l'édentement terminal bordé par une incisive est particulièrement difficile à gérer [2,3]. D'une part, cet édentement déborde la région antérieure de l'arcade ce qui impose un problème esthétique par la visibilité des moyens de rétention. D'autre part, l'incisive est une dent de faible valeur parodontale ne pouvant pas constituer un support favorable à la future prothèse partielle amovible. De point de vue thérapeutique, une analyse approfondie de la situation clinique et une approche rationnelle identifiant les critères de réussite doit permettre de répondre aux attentes du patient prenant en compte sa personnalité, son passé prothétique, et ses possibilités d'investissement financier.

L'objectif de cet article est de donner à travers un cas clinique les clés d'une démarche diagnostique scindant les difficultés de prise en charge prothétique d'un édentement terminal maxillaire bordé par une incisive latérale, et de décrire temps par temps les différentes séquences d'élaboration du traitement choisi.

Observation clinique

Un patient âgé de 55 ans est venu consulter le service de prothèse partielle amovible pour bénéficier d'une restauration prothétique et retrouver une esthétique faciale et une fonction masticatoire adéquates.

L'examen clinique a révélé un édentement bilatéral terminal maxillaire, les dents persistantes étaient la 14, la 12, la 11, la 21, la 22 et la 24 qui présentaient des facettes d'abrasion. La 24 et la 22 présentaient une mobilité de degré 3 avec une récession parodontale importante.

Les crêtes édentées étaient hautes, larges, recouvertes d'une fibromuqueuse adhérente et les tubérosités étaient volumineuses (Fig. 1A). La ligne du sourire du patient était haute.

A la mandibule les dents absentes étaient la 36, la 37, la 45 et la 47. La 46 présentait un traitement endodontique et un amalgame volumineux. La 34 et 35 présentaient des obturations coronaires proximales à l'amalgame (Fig. 1B).

L'examen de l'occlusion a objectivé une perturbation du plan d'occlusion par une légère abrasion des dents maxillaires et par l'égression de la 46, une dimension verticale

d'occlusion (DVO) conservée par une égression de compensation, ainsi qu'un guide antérieur dysfonctionnel.

La radiographie panoramique (Fig.1C) a permis de compléter l'examen clinique et de visualiser le rapport couronne radiologique / racine radiologique des dents résiduelles : ce rapport était supérieur à 1 pour la 24, égal à 1 pour la 41, 42, 31, 32 et inférieur à 1 pour les autres dents. Le patient présentait également deux canines maxillaires incluses en position horizontale et la persistance du bout de racine de la 18.

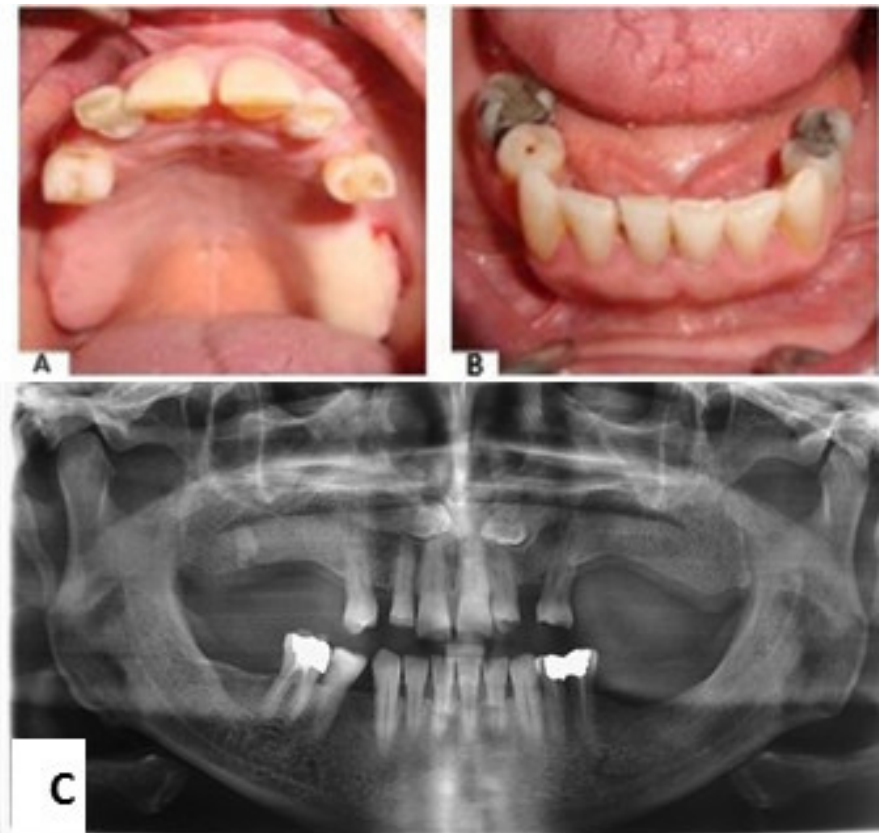


Fig. 1 : Etat initial du patient
1A: Arcade maxillaire
1B: Arcade mandibulaire
1C: Radiographie panoramique

L'examen des moulages sur articulateur a mis en évidence un espace vertical disponible insuffisant en regard des deux tubérosités (Fig. 2A) ce qui va gêner le montage des dents prothétiques.

Après l'extraction de la 25 et la 22 mobiles, le facteur dento-parodontal était jugé favorable.

L'édentement mandibulaire ne posait pas un souci majeur vu sa localisation et sa faible étendue, par contre l'édentement maxillaire étant plus complexe et plus délicat à aborder vu la topographie de l'édentement et l'exigence esthétique du patient.

Après discussion avec le patient, la solution implantaire par prothèse fixée implanto-portée ou par prothèse amovible partielle stabilisée par implant a été écartée par manque de moyens financiers. Ainsi la décision thérapeutique retenue au maxillaire était de réaliser une prothèse composite associant un bridge fraisé de la 14 à la 22 (la 22 étant un élément en extension) et une prothèse partielle amovible métallique coulée, il était judicieux de profiter de la nécessité de couvrir les dents résiduelles maxillaires abrasées pour intégrer des attachements extracoronaires articulés au niveau de la 22 et la 14 comme moyen de rétention à la place des crochets pour satisfaire la demande esthétique du patient surtout qu'il avait un sourire large découvrant la région prémolo-molaire. Pour l'arcade mandibulaire une prothèse composite simple avec des couronnes jumelées sur la 45 et 46 remplaçant la 44 en extension et deux couronnes sur la 34 et 35 associée à une prothèse partielle amovible à châssis métallique remplaçant la 36, 37 et la 47.

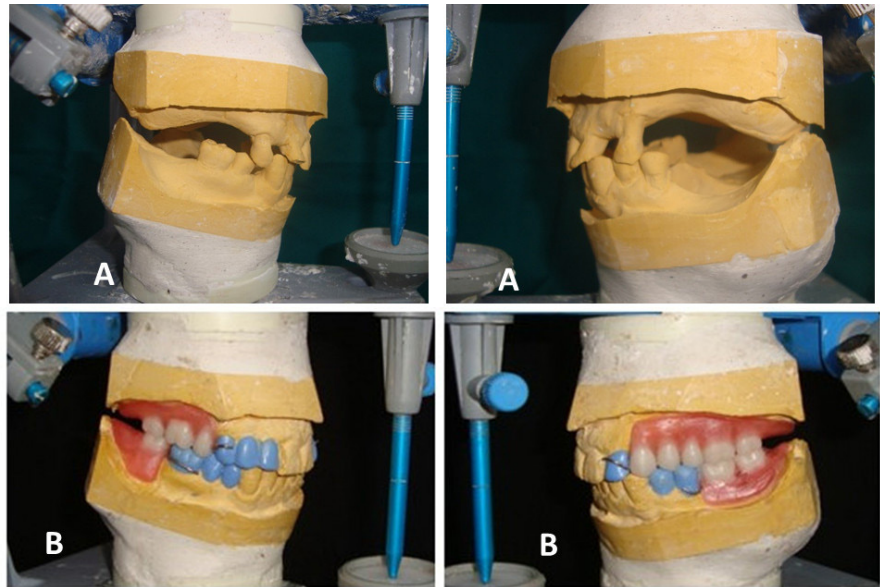


Fig. 2: Phase d'étude prothétique

2A : Examen des moulages d'étude montés sur articulateur semi-adaptable

2B: Simulation du projet prothétique par la réalisation des cires de diagnostic et du montage directeur

Des cires de diagnostic et un montage directeur (Fig. 2B) ont été réalisés sur articulateur pour visualiser la faisabilité du projet prothétique, ces artifices constituaient un outil indispensable de communication dans la triade patient-praticien-prothésiste.

Une chirurgie de remodelage tubérositaire (Fig. 3) s'est imposée avant d'entamer les séquences prothétiques en vue d'aménager l'espace prothétique vertical. La simulation de la réduction chirurgicale a été faite sur le moulage d'étude, sur lequel un guide chirurgical en résine transparente a été ensuite réalisé.

Les étapes prothétiques (figure 4) ont été entamées par la préparation de la 14, 12, 11, 21, 46, 45, 35 et 34 et suivi par la réalisation des prothèses fixées provisoires de première génération, le montage directeur a été polymérisé et a servi comme une PPA provisoire (Fig. 4 A). Ces

prothèses temporaires ont permis de rétablir l'esthétique, la fonction et de valider le concept occlusal.

Les empreintes globales maxillaire et mandibulaire destinées à la prothèse fixée ont été prises selon la technique de double mélange simultanée avec des silicones de faible et de haute viscosité. Après la coulée des empreintes et la confection des maquettes d'occlusion, l'enregistrement d'occlusion a été fait en RC-DVO correcte sur un articulateur semi-adaptable (Fig. 4 B). Le tracé prospectif des futurs châssis et les fraisages primaires et secondaires à réaliser au niveau des armatures métalliques des prothèses fixées maxillaires ont été fournis au laboratoire.

Le bridge maxillaire a été associé à des attachements extra-cononaires, la pose de ces artifices de rétention s'est faite à l'aide du paralléliseur selon l'axe d'insertion choisi (Fig. 4 C). L'intégration des attachements doit être systématiquement vérifiée en se référant à une clé en silicone faite sur le wax up et le montage directeur (Fig. 4 D).

L'aménagement des fraisages en complément des attachements a été réalisé dans la maquette en cire des prothèses fixées (Fig. 4 E).

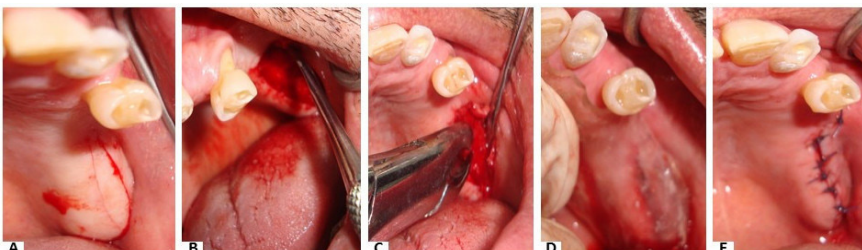


Fig. 3 : Chirurgie de remodelage tubérositaire

Une fois les prothèses fixées ont été réalisées, l'essayage a été fait au stade de l'armature métallique (Fig. 4 F), après le montage des facettes esthétiques en céramique un réessayage en bouche du bridge et un contrôle de l'occlusion a été fait (Fig. 4 G, 4 H), suivi du glaçage de la céramique.

Les prothèses fixées n'ont pas été scellées, et des empreintes anatomo-fonctionnelle de situation maxillaire et mandibulaire (Fig. 4 I) ont été réalisées : Le jeu musculaire périphérique a été enregistré à l'aide de la pâte de Kerr, un polyéther type Imprégum® a emporté les prothèses fixées.

Les châssis métalliques maxillaire et mandibulaire réalisés sur les moulages issus des empreintes anatomo-fonctionnelles ont été essayés et ont ensuite servi comme supports pour l'enregistrement de l'occlusion.

Les dents prothétiques qui vont en harmonie avec la couleur des prothèses fixées et le visage du patient ont été choisies. Le montage des dents prothétiques doit répondre aux règles de montage fonctionnel en assurant une harmonisation des courbes occlusales conformément au schéma occluso-prothétique retenu. Ce montage a été essayé et validé par le praticien et le patient (Fig. 4 J). Par la suite il a été polymérisé.

Finalement, le scellement des prothèses fixées a été fait et les parties femelles des attachements ont été intégrés au niveau de l'intrados du châssis maxillaire (Fig. 4 K).

La prothèse partielle amovible maxillaire était parfaitement adaptée aux prothèses fixées et l'intégration esthétique a été appréciée par le patient (Fig. 4 L).

Des conseils sont prodigués au patient pour se familiariser avec sa prothèse amovible et des séances de contrôle ont été aussi programmées.

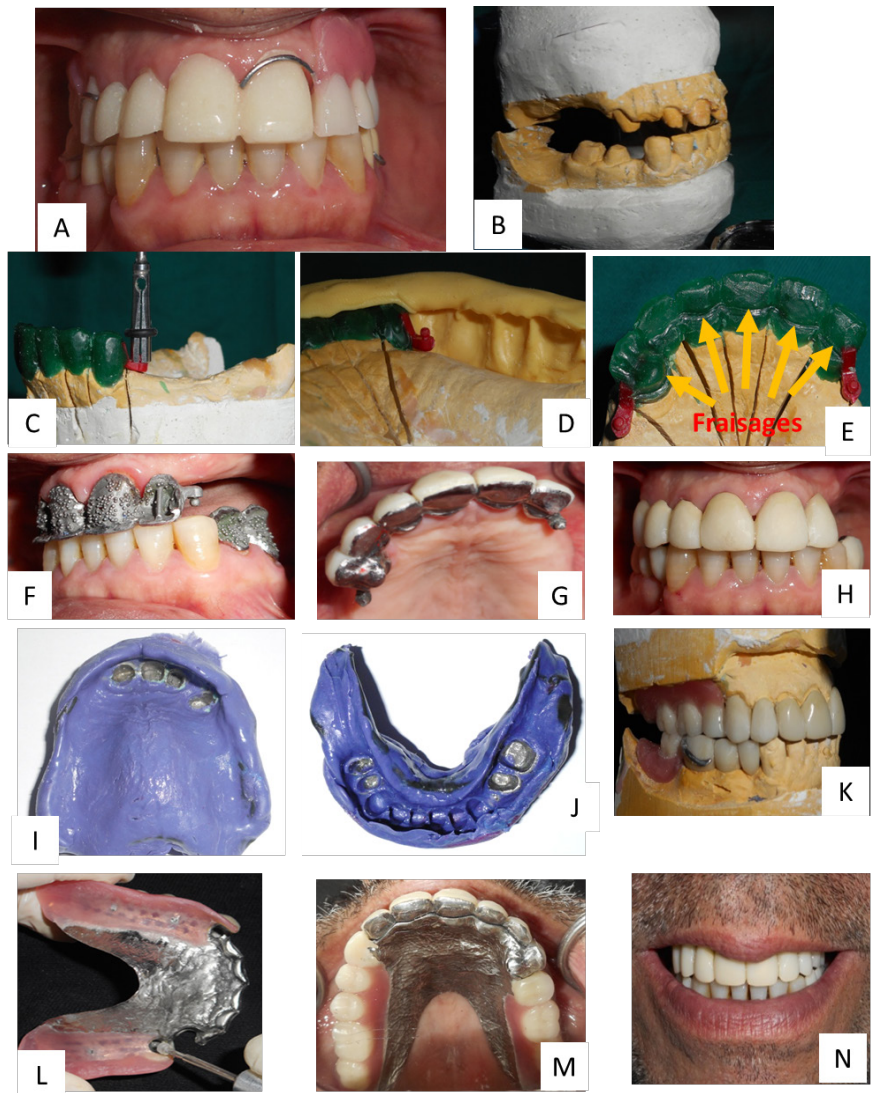


Figure 4 : Les étapes de réalisation prothétique

4 A : Prothèses fixées provisoires de première génération et montage directeur polymérisé en bouche ; 4 B : Enregistrement d'occlusion a été fait en RC -DVO correcte ; 4 C : mise en place des attachements à l'aide du parallélogramme ; 4 D : contrôle de l'intégration de l'attache dans l'espace prothétique à l'aide d'une clé en silicone ; 4 E : Aménagement des fraises dans l'épaisseur de la maquette en cire des prothèses fixées ; 4 F : Essai des armatures métalliques des prothèses fixées en bouche ; 4 G : Essai des facettes cosmétiques en céramique du bridge maxillaire à l'état de biscuit ; 4 H : Contrôle de l'occlusion ; 4 I, j : Empreintes anatomo-fonctionnelles maxillaire et mandibulaire destinées à la réalisation des châssis métalliques ; 4 k : Montage sur cire des dents prothétiques ; 4 L : intégration des parties femelles des attachements au niveau de l'intrados du châssis maxillaire ; 4 M, N : Résultat final

Discussion

L'édentement traité dans ce rapport se distingue essentiellement par la perte de la canine dont le remplacement prothétique constitue un réel défi pour les praticiens compte tenu du rôle qu'elle joue dans la fonction occlusale et de sa participation à l'esthétique du sourire [4].

La présence de l'incisive en bordure de l'édentement est un facteur critique, en effet ni la forme quasi plate de cette dent, ni sa valeur parodontale faible ne permettent l'obtention d'une rétention prothétique satisfaisante par crochet, de plus la visibilité de cet élément est très dommageable pour l'esthétique [5].

La réhabilitation prothétique de cet édentement a exigé alors une démarche intellectuelle rigoureuse qui analyse les différentes considérations esthétique et biomécanique.

Nos objectifs thérapeutiques consistaient à aménager une hauteur occlusale prothétique utilisable suffisante, à rétablir des courbes occlusales fonctionnelles, à optimiser l'apparence esthétique du patient et à améliorer les fonctions de mastication et de phonation vu que les pertes dentaires entraînent une certaine désorganisation des mécanismes neuro-musculaires contrôlant la mastication.

Le recours aux attachements permet de répondre à la demande esthétique du patient lorsqu'on les compare aux crochets visibles par leurs bras rétentifs vestibulaires [6].

Une étude expérimentale réalisée par Joachim kraft [5] à propos des forces scoliodontiques subies par les dents supports dans le cas d'un édentement terminal bordé par une incisive montre que cette dernière est sujette à des déplacements qui varient en terme de direction et d'amplitude avec surtout une version mésiale, vestibulaire associé à une intrusion.

Il est à noter que vu l'importance du créneau édenté terminal, l'attachement utilisé doit être un attachement rupteur de force [7,8]. Ces attachements ont été conçus pour éviter les efforts nocifs sur les dents supports en tenant compte de la différence de dépressibilité entre le support dentaire et ostéo-muqueux. Ils permettent au moins deux degrés de liberté : la translation verticale, la rotation distale.

De point de vue fonctionnel la rétention offerte par les attachements était supérieure à celle des crochets par l'association obligatoire des fraisages. Ces artifices vont assurer la fonction de sustentation et de stabilisation et vont améliorer la rétention grâce aux forces de frottement [6]. L'attachement quant à lui assure uniquement la rétention pour éviter son usure prématurée.

Les mouvements parasites pouvant déstabiliser la prothèse partielle amovible dans cette situation, ont été analysés (Fig. 5) et les moyens de les réduire ont été prévus pour améliorer le pronostic prothétique [9] ; ainsi ces mouvements étaient :

La rotation autour de l'axe de la crête pouvant être neutralisée par la majoration des moyens de stabilisation et par la rigidité du châssis.

Le mouvement d'enfoncement distal récurrent à la dualité tissulaire caractéristique des édentements terminaux. Ce mouvement a été minimisé par l'emploi d'une technique d'empreinte anatomo-fonctionnelle qui tient compte des comportements physiologiques différents des structures d'appui [10].

- Le mouvement de décollement distal consécutif à l'absence de rétention distale. ce mouvement a été prévenu par l'adjonction des éléments de stabilisation secondaire antérieurs sous forme de fraisages principaux et secondaires.

Il est important de noter que le fait de placer l'attachement extra-coronaire au niveau d'une incisive latérale en extension, permet d'intégrer ce moyen de rétention dans la forme de contour de la canine qui est suffisamment volumineuse pour recevoir la liaison partie male-partie femelle de l'attachement, ce qui n'est pas le cas de la latérale si aucune extension n'a été prévue.

Ce cas clinique mettait en exergue l'importance d'établir un diagnostic précis et un plan de traitement détaillé afin d'éviter les sources d'erreurs. Seuls l'étude préliminaire précise et l'utilisation de montage directeur et des cires de diagnostic permettaient de valider le choix prothétique et sa mise en œuvre. Une conception

raisonnée, du futur châssis de façon à multiplier les éléments de sustentation, de stabilisation et de rétention directe et indirecte en vue de maîtriser au maximum ces mouvements déstabilisants de la prothèse étaient un des clés de succès thérapeutique[9]. Le recours aux attachements comme moyen de rétention requièrent un contrôle régulier pour changer les gaines de rétention, vérifier les rapports de l'occlusion et indiquer des éventuels rebasage, dans une stratégie de garantir la longévité de la réalisation prothétique.

Conclusion

La restauration de l'édentement maxillaire terminal bordé par une incisive se confronte à des soucis à la fois fonctionnel et esthétique. Pour le patient objet de l'étude l'intégration esthétique a pu être améliorée par la conception de la prothèse composite avec des attachements de précision qui ont de surmonter une grande partie des difficultés rencontrées dans les traitements des édentements terminaux de grande étendue. L'intégration des attachements n'est retenue que suite à une étude préprothétique complète. Actuellement, l'implantologie contribue à mieux gérer ces édentements complexes, mais reste limité par les contre indications médicales et les possibilités financières des patients.




Fig. 5 : Analyse biomécanique des mouvements parasites relatifs à l'édentement

References

1. Agripina N Z, Caraiane A, Stefanescu C, Murineanu R, Davidescu C, Bartok F. Fixed Dentures Combined with Removable Dentures Retained with Extracoronary Attachments. *Ovidius Dent J.* 2014;1(1):43–55.
2. Applegate OC. *Essentials of removable partial denture prosthesis.* 3rd ed. Philadelphia: WB Saunders Co, 1965.
3. Santoni P. *Maîtriser la prothèse amovible partielle.* 2004. Paris. éditions CdP.
4. Karoubi A, Bueche S. Maxillary canine and removable partial prostheses. *AOS.* 2009;245:27–35.
5. Kraft J. Support of removable partial dentures in situations with a unilaterally missing canine and a curved edentulous ridge. *J Prosthet Dent.* 1997;77(1):86-9.
6. Jain A, Vaidya S, Ugrappa S, Kapoor C. Claspless denture design using milled abutment surfaces as precision attachment. *European Journal of Prosthodontics.* 2014;2(3):89-92.
7. Burns DR, Ward JE. A review of attachments for removable partial denture design: part 1. Classification and selection. *Int J Prosthodont.* 1990;3(1):98-102.
8. Makkar S, Chhabra A, Khare A. Attachment Retained Removable Partial Denture: A Case Report. *Int Journal of Clinical Dental Science.* 2011;2(2):39-43.
9. Joullie K, Nublat C, Margerit J. Conception des châssis métalliques pour prévenir les mouvements de bascule des prothèses amovibles partielles. *Cah Proth.* 2003 ;121:65-73.
10. Fajri L, Merzouk N, Abdedine A. Maîtrise des empreintes anatomo-fonctionnelles : Clé de l'adaptation prothétique en prothèse amovible partielle métallique. *Clinic.* 2010;31:147-55.